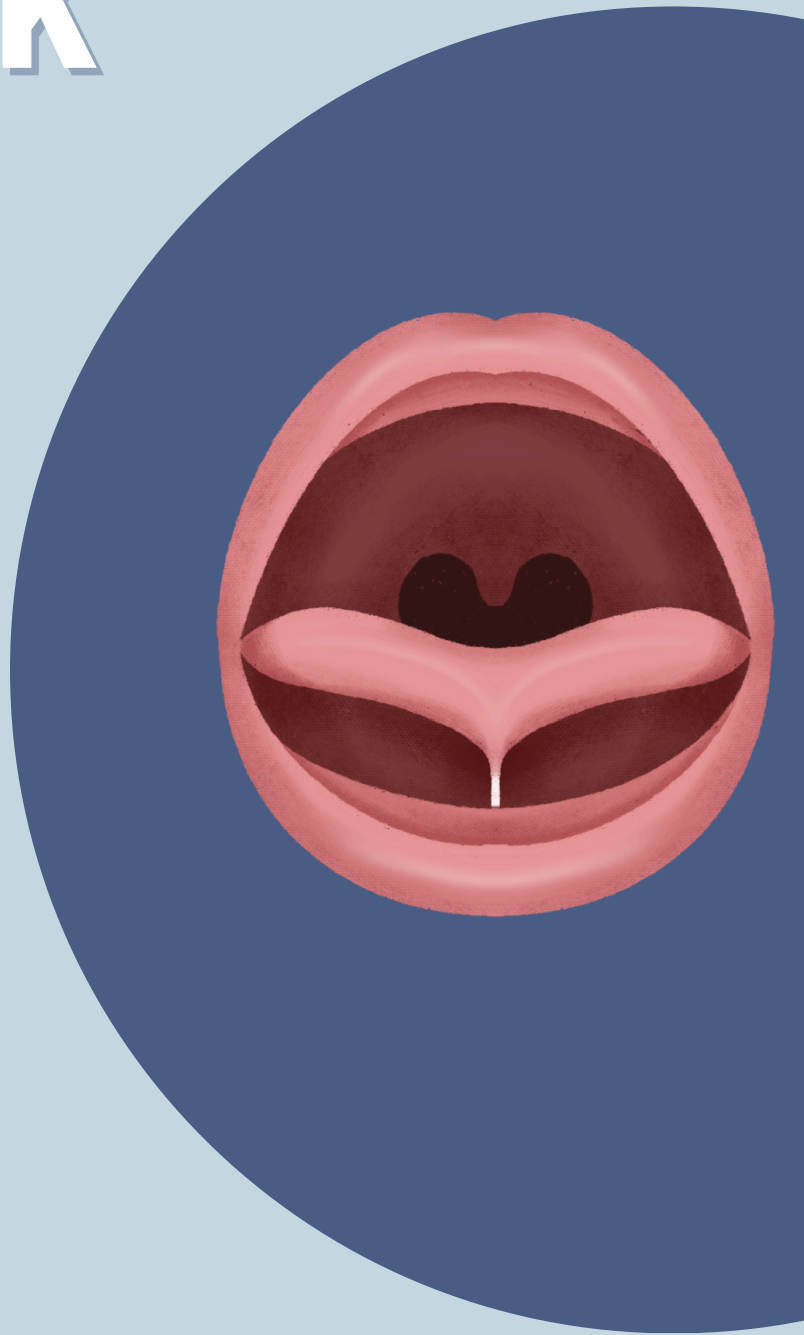




NYELVFÉK



Mit kell tudni?
Mit kell látni?
Mit kell tenni?



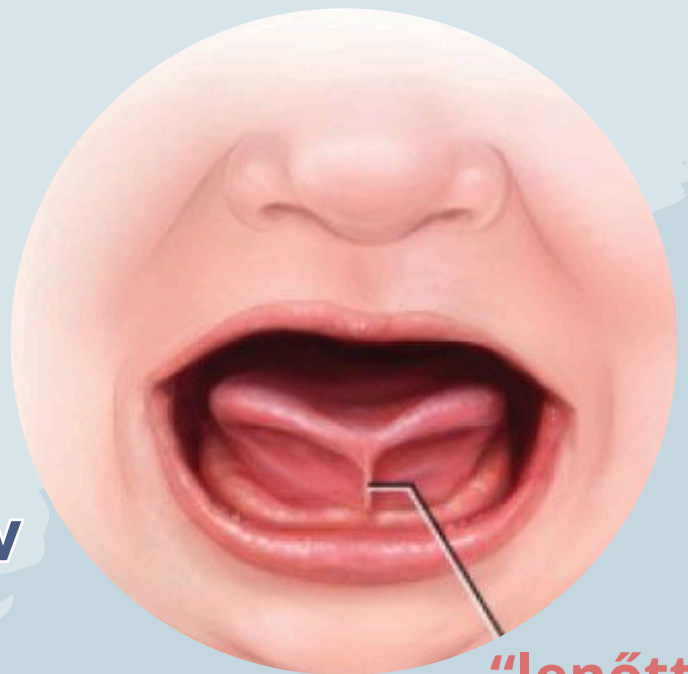www.facebook.com/logoleka
www.martonreka.hu

Mi az a nyelvfek?



vagy más néven - frenulum linguae -

- nyelv alatti kötőszöveti hártyás rész, ami a nyelvet köti össze a szájfenékkel
- lehet hártyás vagy megvastagodott húr
- feladata a nyelv mozgásának szabályzása



**“lenőtt”
nyelvfelek**

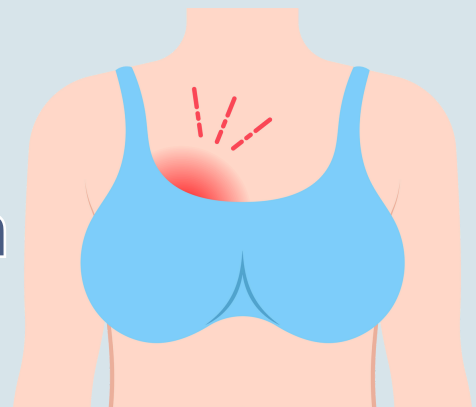

MÁRTON RÉKA

Honnan ismerhető fel?



- táplálkozási problémák (pl. mellgyulladás, sikertelen anyamellről táplálás stb.)



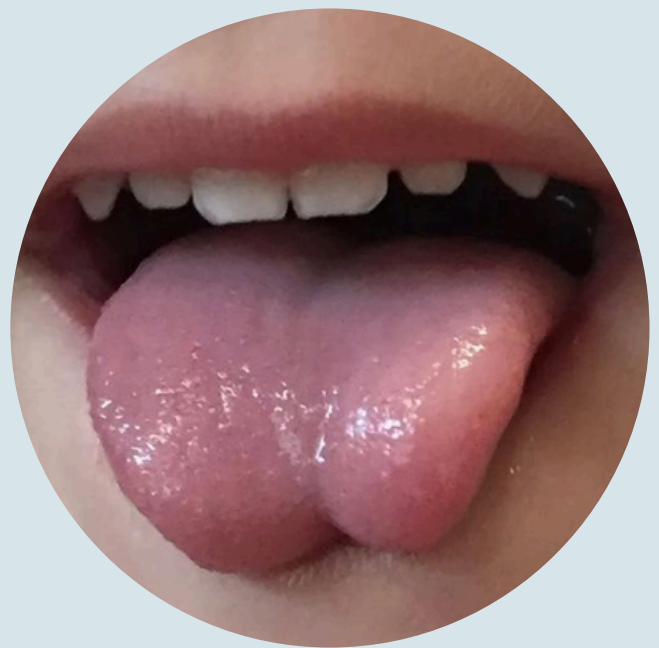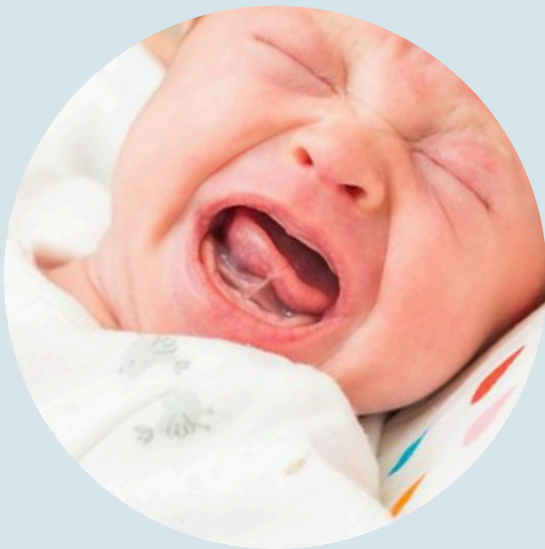- sírás közben a nyelvhegy nem emelkedik fel, nyelvfelek kirajzolódik



Honnan ismerhető fel?



- a nyelvhegy szív formájú

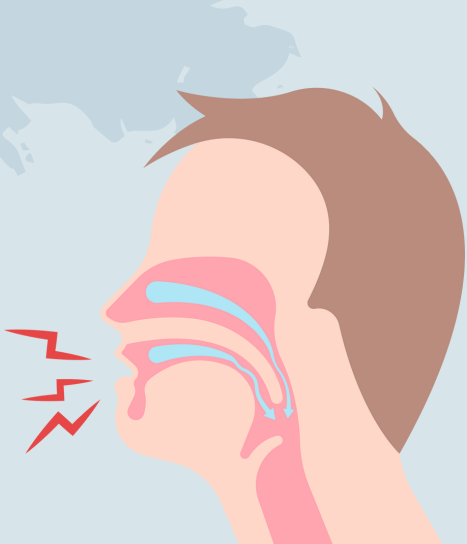

- a nyelv emelésekor a nyelvhegy az alsó területekhez tapad

Mit okoz(hat)?

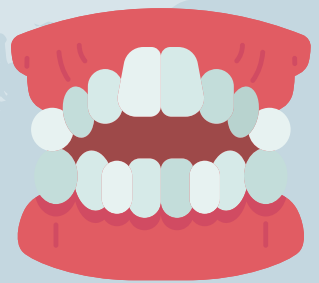

- **szájlégzést,**



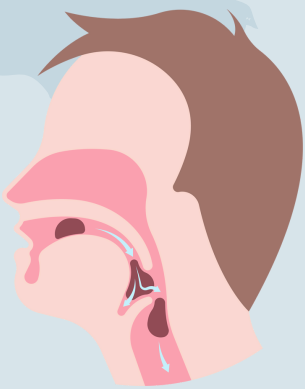
gyenge ajak körüli izmokat
arc, - állkapocs deformitást
beszűkült orrjáratot

- **harapási rendellenességet,**



leggyakrabban nyitott harapást
további fogszabályozási problémákat

Mit okoz(hat) még?



- **szabálytalan nyelést**



korrekciója logopédiai feladat
a nyelési diszfunkció harapási
problémákhoz vezethet

- **beszédhibát**



hangképzési problémát
beszédhibát (leggyakoribb
esetben a két fogsor közé csúszik
a nyelv bizonyos hangoknál)



Kinek a kompetenciája?



Szükség esetén a beavatkozást
("metszést", súlyosabb esetben műtétet)
végezheti:



fogorvos

fogszabályzó orvos

fül-orr-gégész

szájsebész

gyereksebész



Kinek a kompetenciája?



Ha bizonytalanok vagyunk a témával kapcsolatban, az alábbi szakemberektől kérhetünk segítséget:

logopédus

laktációs szakember

védőnő

házi orvos/gyermekorvos

fül-orr-gégész/fogorvos



MÁRTON RÉKA

Mennyi idő a gyógyulás?



frenulotómia

Amennyiben a nyelvfelek vékony, hártyás volt és a felcsippentése helyi érzéstelenítés mellett történt kb. 3-4 nap a gyógyulása.

frenuloplasztika

Amennyiben a nyelvfelek vastagabb, köteges volt, "felvágása" altatásban történt, gyógyulása 1-2 hét.

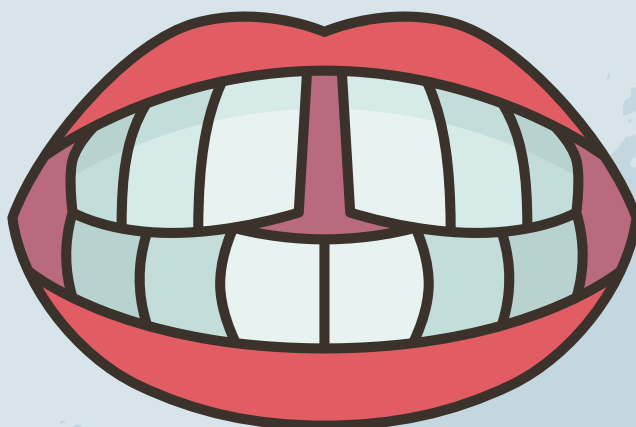
Csecsemőkorban végzett nyelvfelcsippentés után a babák azonnal tudnak táplálkozni.



Kiegészítés



- ➔ Amennyiben a nyelvfelekkel kapcsolatban szükséges volt bármilyen beavatkozás, érdemes az ajakfékek állapotát is ellenőrizni.
- ➔ Megvastagodásuk leggyakoribb esetben rést okoz a metszőfogaknál (diastema).



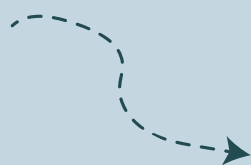

Küldd el másoknak is!

Hasznosnak találtad a posztot?



Összeállította, szerkesztette:



Cseh-Márton Réka

Cseh-Márton Réka

a Dr. Kocsis András Fogszabályzó Centrum
logopédusa